

Abb.2: Typischer Knoten am Endgelenk bei Heberden-Arthrose

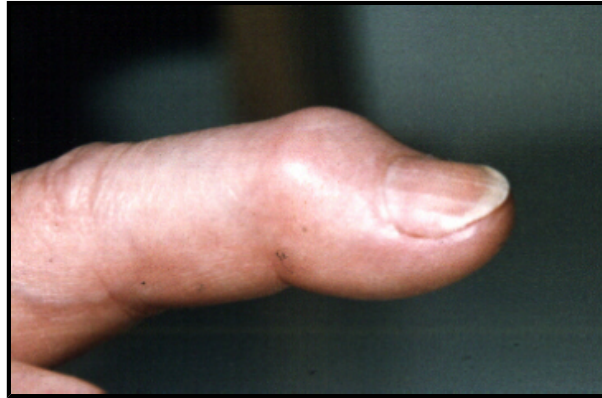

Abb.3: Ausgeprägter Befall der ganzen Hand

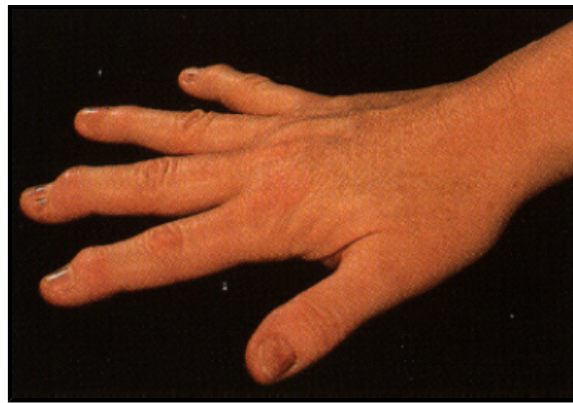
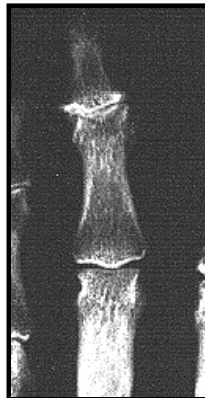

Abb.4: Röntgen-Aufnahme mit typischer Arthrose des Endgliedes



Bildquelle: <http://www.med.uni-muenchen.de/rheuma/fall-hom.htm>